



診断問題

安曇野赤十字病院

救急部 亀田 徹
出題

診断問題

各チームで相談して、
フリップボードに診断名を
書いて下さい。

制限時間 3分

24歳男性、スノーボードで

生来健康な24歳男性。スノーボードで後方に転倒。直後に“右肩径部痛”を自覚するも、その後はしばらくスノーボードは継続できた。

時間経過とともに右肩径部痛が増強しやがて歩行困難となったため救急搬送となる。

身体診察：

来院時、右股関節屈曲位で、疼痛増強のため伸展できず。

さて、診断はなんでしょうか？？？

安曇野赤十字病院



生来健康な24歳男性。スノーボードで後方に転倒。直後に“右肩径部痛”を自覚するも、その後はしばらくスノーボードは継続できた。

時間経過とともに右肩径部痛が増強し、やがて歩行困難となったため救急搬送となる。

身体診察：

来院時、右股関節屈曲位で、疼痛増強のため伸展できず。

1) 解剖学的損傷部位 2) 外傷の病態

生来健康な24歳男性。スノーボードで後方に転倒。直後に“右肩径部痛”を自覚するも、その後はしばらくスノーボードは継続できた。

時間経過とともに右肩径部痛が増強し、やがて歩行困難となったため救急搬送となる。

身体診察：

来院時、右股関節屈曲位で、疼痛増強のため伸展できず。

1) 解剖学的損傷部位 2) 外傷の病態

1) 解剖学的損傷部位

- ・ 股関節？ 骨盤？ 他には？

2) 外傷の病態

- ・ 骨折？ 脱臼？ 出血？

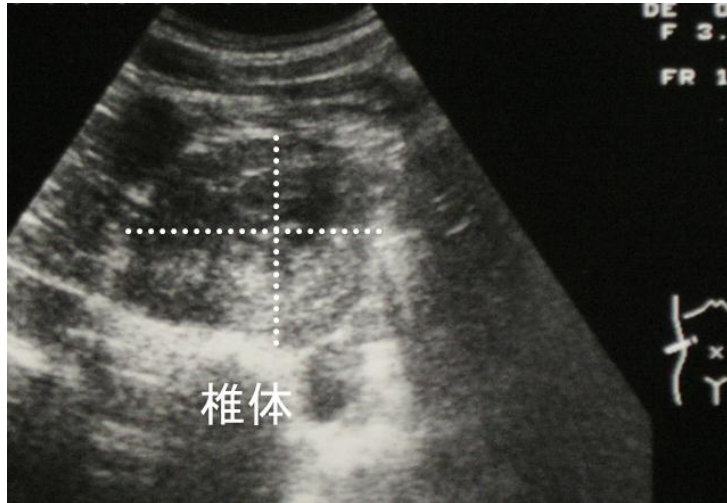
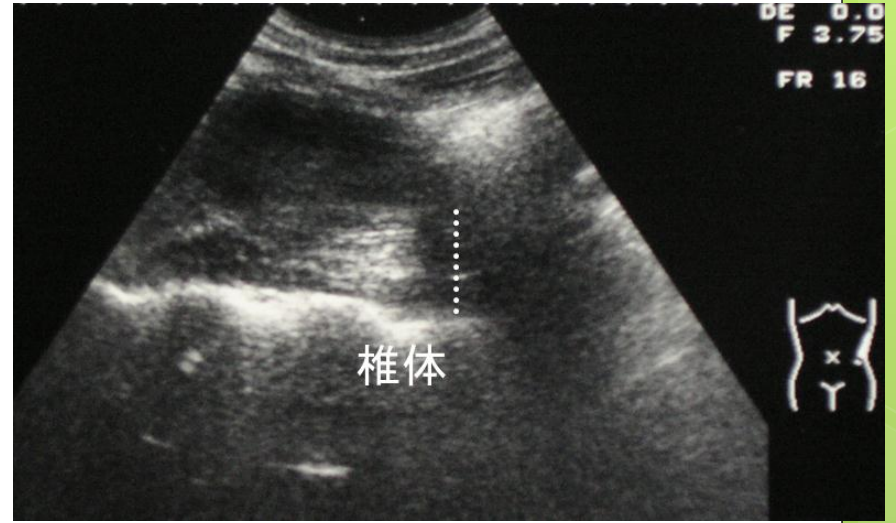
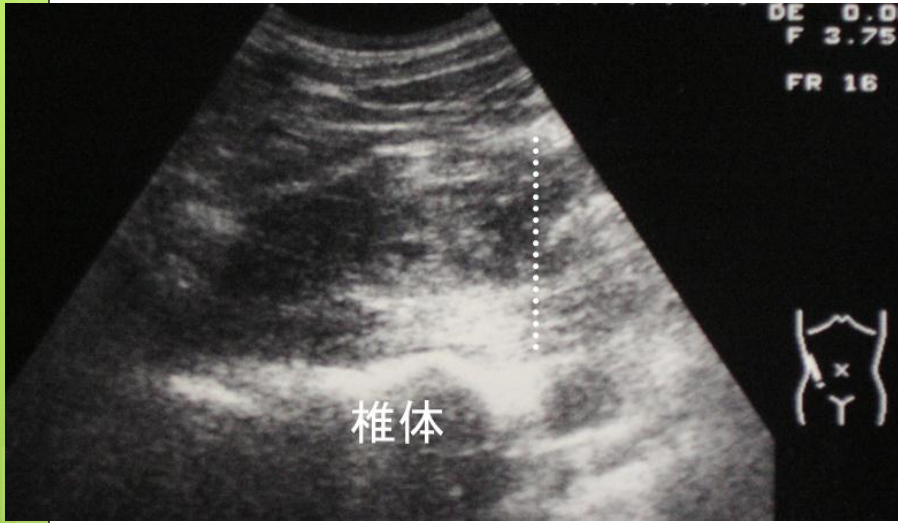
診断は . . .

右腸腰筋（大腰筋）血腫

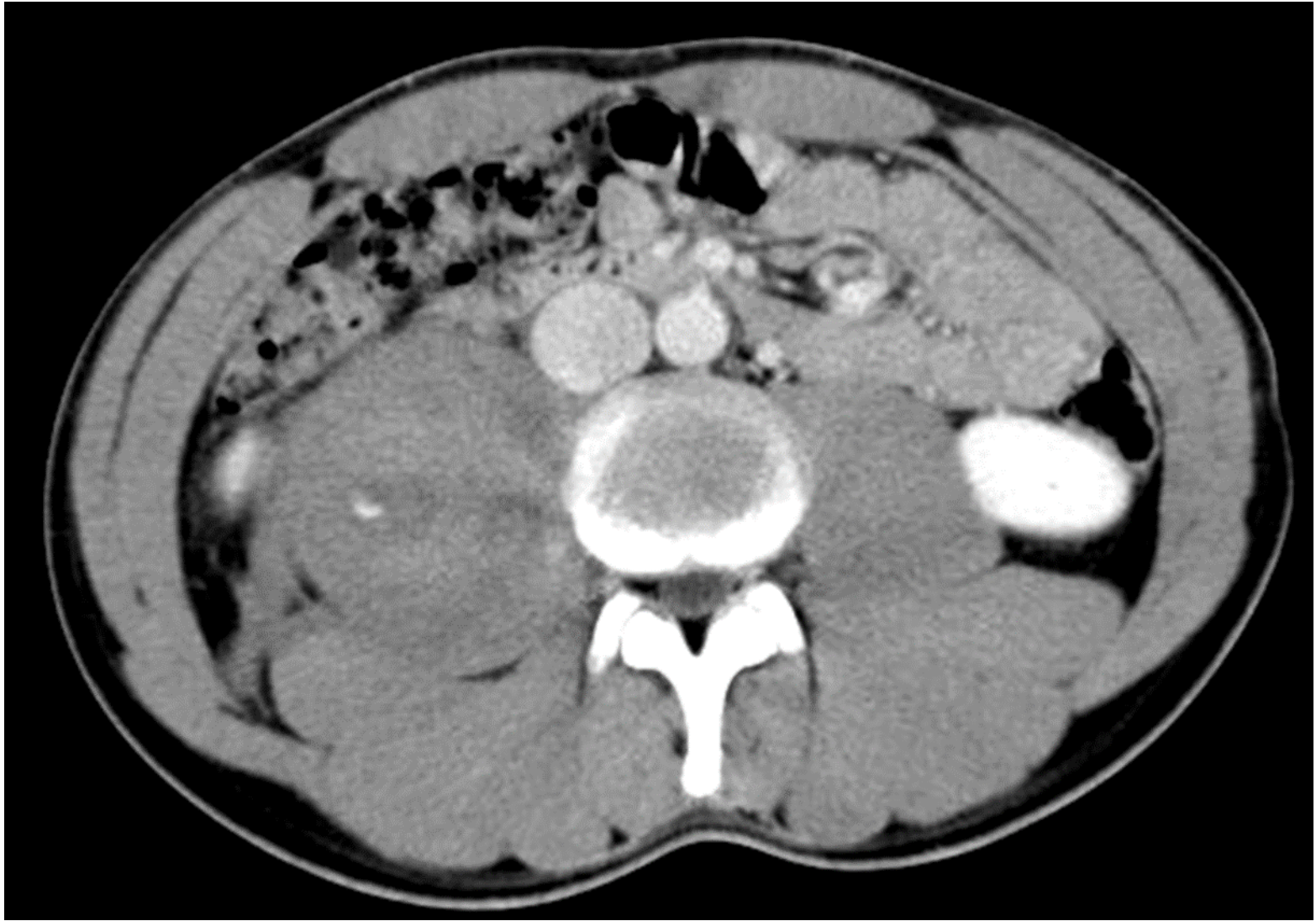Psoas sign 陽性

【ポイント】

- ・ スノーボード（両足固定）中に後方に転倒
⇒ 突然の股関節伸展により大腰筋の損傷
- ・ 時間経過とともに特徴的徴候出現
⇒ じわじわ出血、大腰筋部コンパートメント拡大
骨折、脱臼は less likely



Point-Of-Care Ultrasound



① 病歴と身体所見から診断に迫る！！
「なるほど、原因は〇〇のはず」

② 病歴と身体所見に基づき
Point-of-care Ultrasound施行
「ほ～らね！（ニンマリ）」

Snap diagnosis

Snap diagnosis with point-of care ultrasound