

診察実技 200点問題

佐久総合病院総合診療科
鄭先生出題

佐久総合病院 総合診療科

JA長野厚生連 佐久総合病院
Saku Central Hospital Nagano Prefectural Federation of Agricultural Cooperatives for Health and Welfare

トップページ | サイトマップ | お問い合わせ | 個人情報保護

Google™ カスタム検索 検索

- 受診される方へ >
- 救急診療について >
- がん診療について >
- 地域の皆様へ >
- お見舞いの方へ >
- 交通アクセス >

高度医療と健康福祉の拠点づくりをめざして

佐久病院は「農民とともに」の精神で医療および文化活動を通じ、住民の命と環境を守り、生き甲斐のある暮らしが実現できるような地域づくりと、国際保健医療への貢献を目指します。

佐久総合病院 本院

Together With Farmers 農民とともに

佐久総合病院 > Saku Central Hospital

Together With Farmers 農民とともに

佐久医療センター > Saku Central Hospital Advanced Care Center

Together With Farmers 農民とともに

小海分院 > Saku Central Hospital Koumi Branch Hospital

✚ 休診日のご案内

診察実技 200点

早押しです。

次に挙げる診察手技をグループのメンバーで実演して下さい。

問題！

60歳男性、腹痛。

診察実技200点

60歳男性、
腹痛を主訴に救急外来を受診。

大腸がんの既往にて、手術歴あり。

この患者さんに対して
「振水音」の聴取を実演して下さい。

「振水音」の聴取

仰臥位で腹部に聴診器をあてて、
体を左右に揺さぶる。

→ 水と空気が混ざる“チャプチャプ”
という音が聞こえれば陽性。
診断は？？？

→ 腸閉塞

「振水音」サパイラ原著第4版

16章(胸部)で記載されている同じ原理は、幽門閉塞や粘性の低い液体が低位で液面を形成するような他の腹部疾患でも応用できる。液相の上に多量の気体が存在しなくてはならないことに注意が必要だ。また患者は受動的に揺らされることに耐えうる状態でなければならず、病変が腹壁に近ければ聴診器で聴取する。

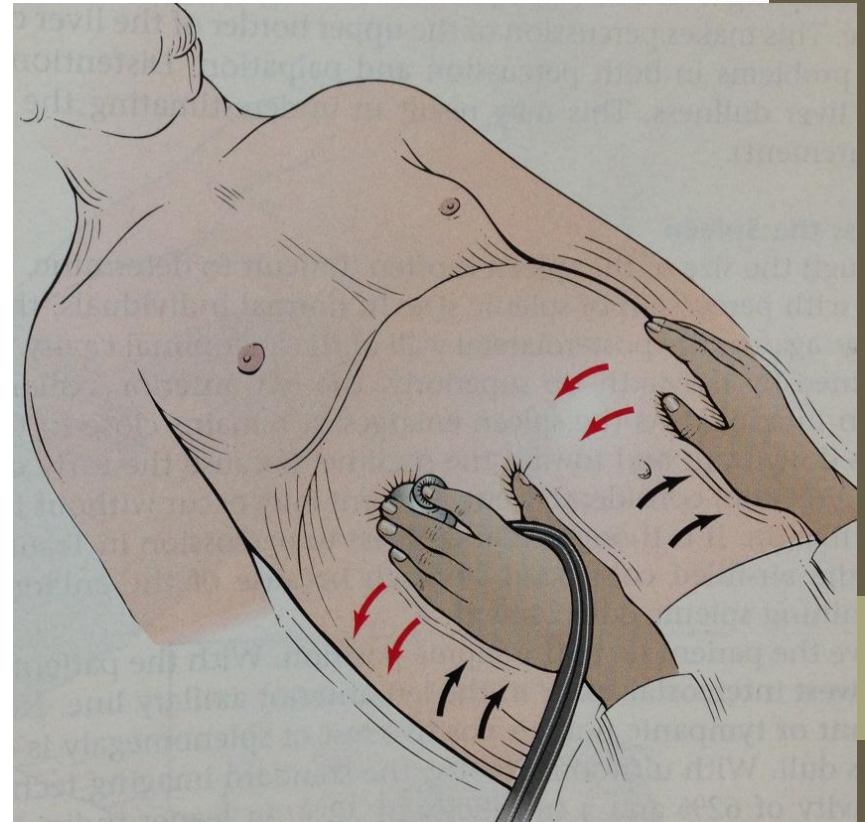
立位X線写真は液面像を確認する上で振水音より優れている。しかしながら、振水音は感度は悪いが安価で迅速である。腹腔内には正常でも液面像を形成するため特異的ではないが、振水音が聴取されれば必ず異常である胸部においてはより特異的である。

A succussion splash(シュワルツ)

腸管の閉塞を除外する:

振水音は、閉塞した器官の中に水とガスが存在することの結果として、腹部が膨満した患者で聞かれることがある。

検者は患者の腹部を左右に揺らすときに、聴診器を患者の腹部に当てておく。振水音の存在は多くの場合、大腸または胃が拡張していることを示している。



Visible peristalsis

視診で腸蠕動が見える！
腸閉塞の所見。

原田先生（長野中央）より