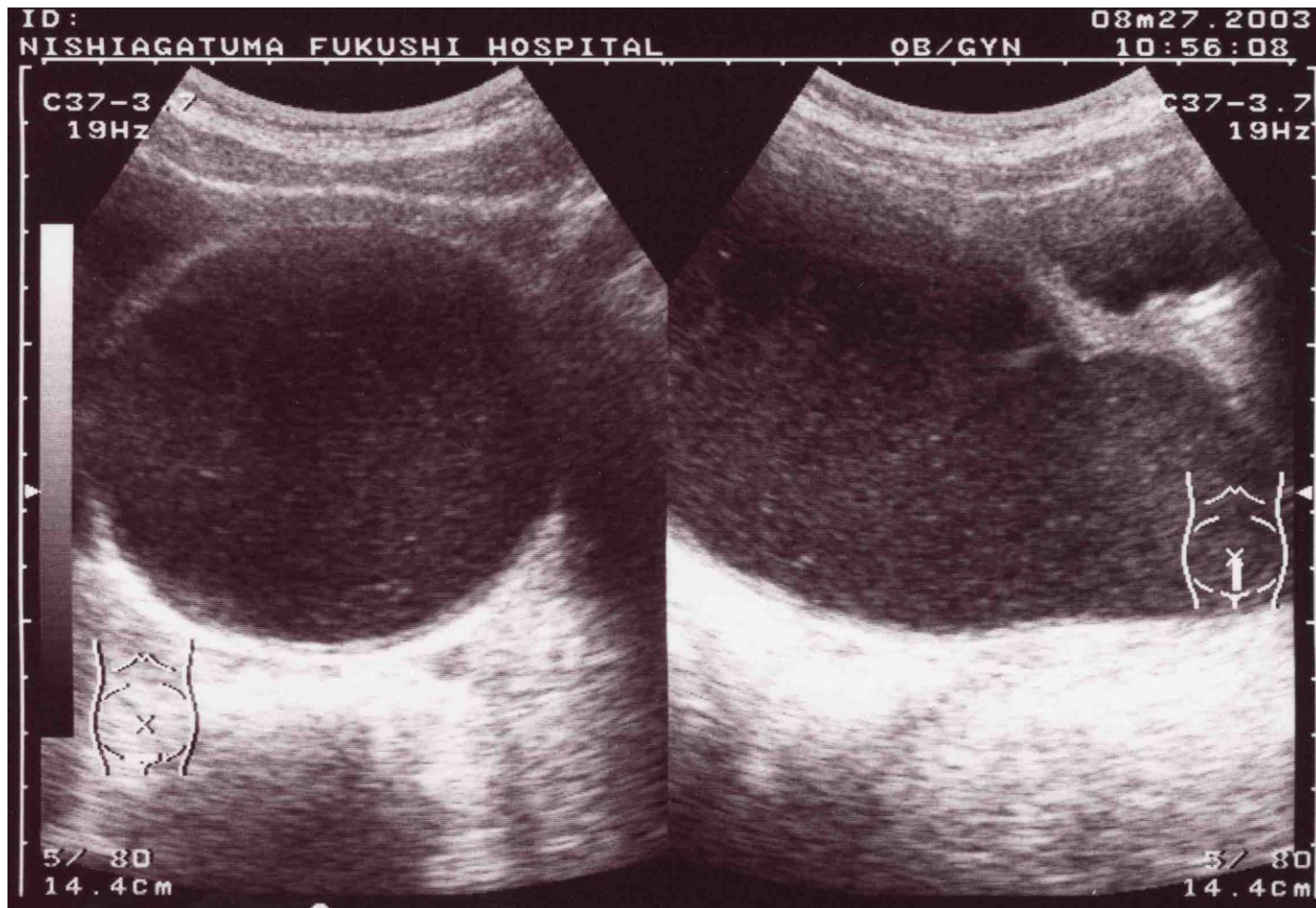


# 診断 100点問題

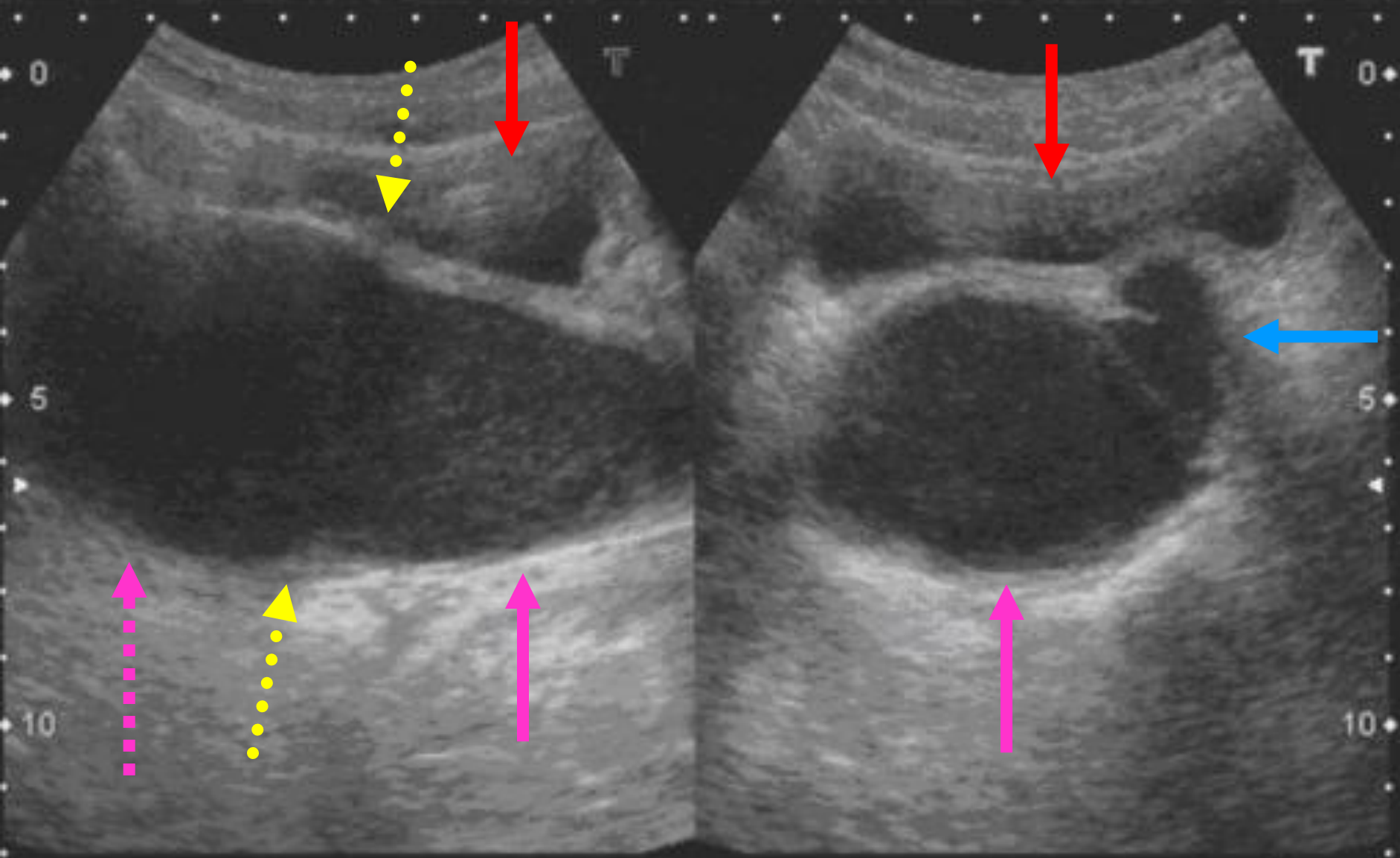
早押しです。

症例と超音波写真を提示します。  
診断名をあててください。

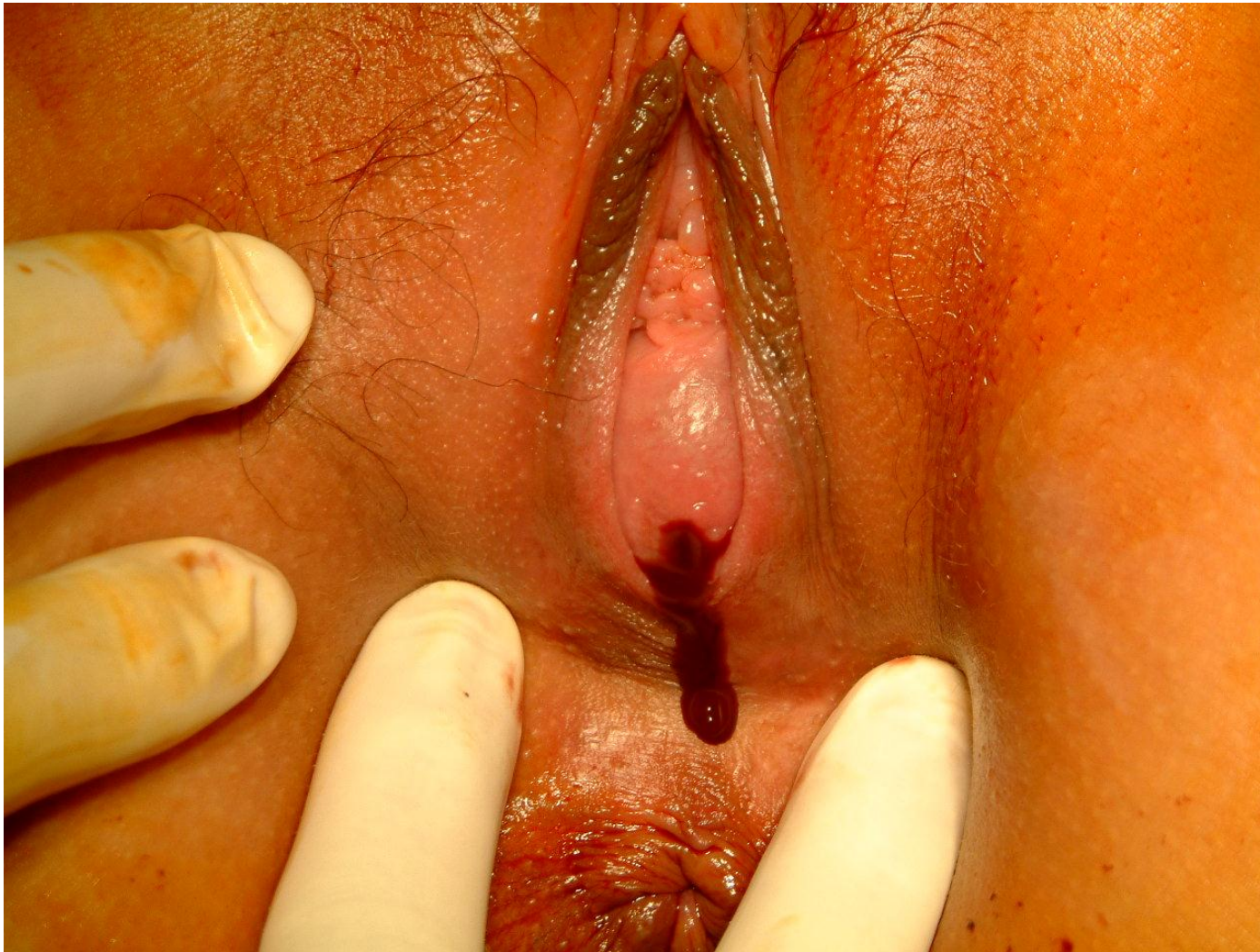# 12歳女子 1か月ごとの繰り返す下腹部痛



- 1 診断は？
- 2 治療と超音波検査の際の他にみる臓器は？



# 術前



# 術後

